

Ottawa Ankle Rules (OAR)

Stiell et al. (1992)

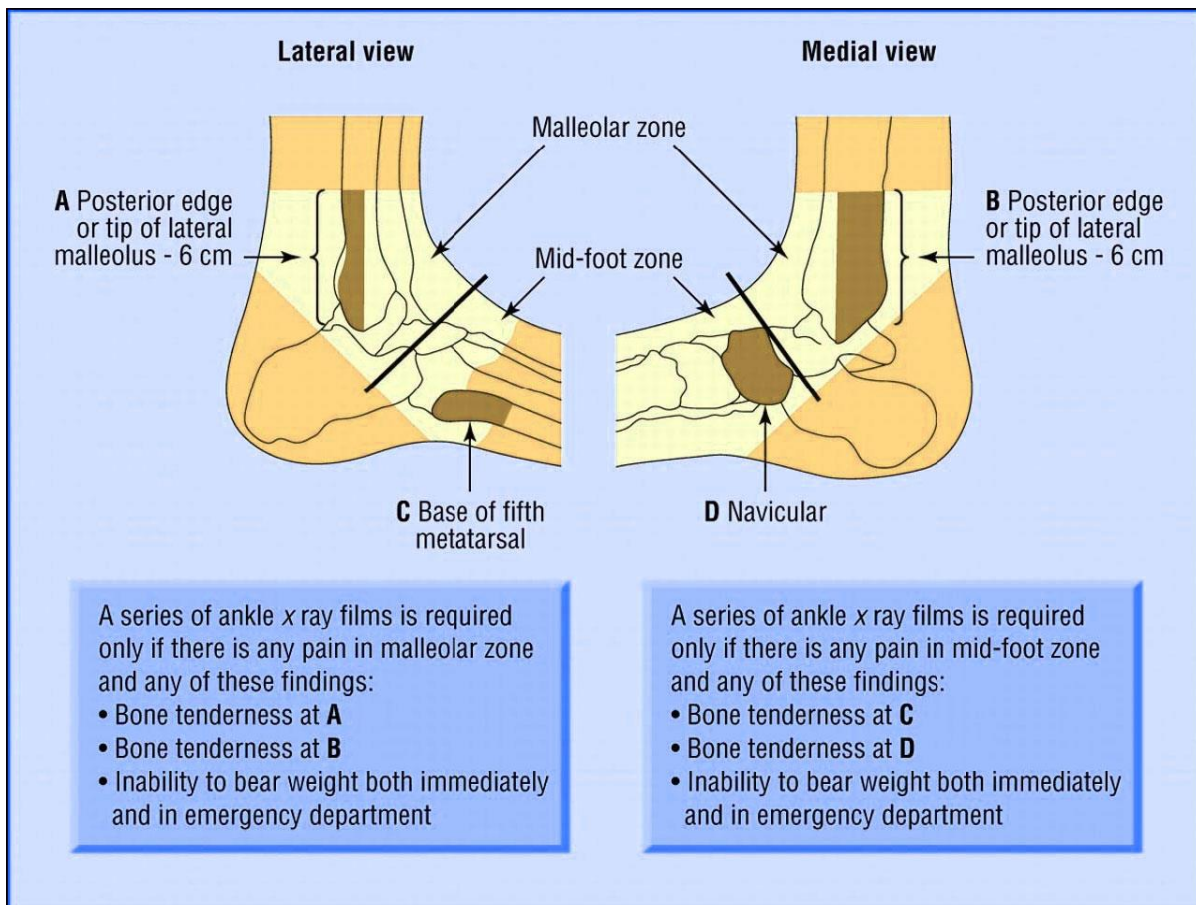
Volgens de regels van de 'Ottawa ankle rules' is er een indicatie voor röntgendiagnostiek van de enkel of de middenvoet indien de patiënt pijn aangeeft in het malleolaire gebied en er sprake is van:

- Onvermogen de enkel te belasten (vier stappen 2x2-lopen zonder hulp); of
- Pijn bij palpatie van dorsale of caudale zijde van de laterale malleolus (onderste 6 cm); of
- Pijn bij palpatie van dorsale of caudale zijde van de mediale malleolus (onderste 6 cm); of
- Pijn bij palpatie van de basis van het os metatarsale V; of
- Pijn bij palpatie van het os naviculare.

Overige onderzoeksbevindingen die verdenking op een fractuur in de middenvoet geven, zijn:

- Asdrukpijn in de voorvoet of de hiel;
- Drukpijn op het verloop van de fibula (de zogeheten maison neuf-fractuur).
- Kleine avulsiefracturen hebben in het merendeel van de gevallen geen consequenties voor het te voeren beleid.

Als de patient de voet binnen 48 uur na het trauma kan belasten, is de kans gering dat er sprake is van een fractuur. Het is een gunstig teken voor de ernst van het letsel en het beloop van het herstel.



Figuur 1: Weergave van de Ottawa ankle rules